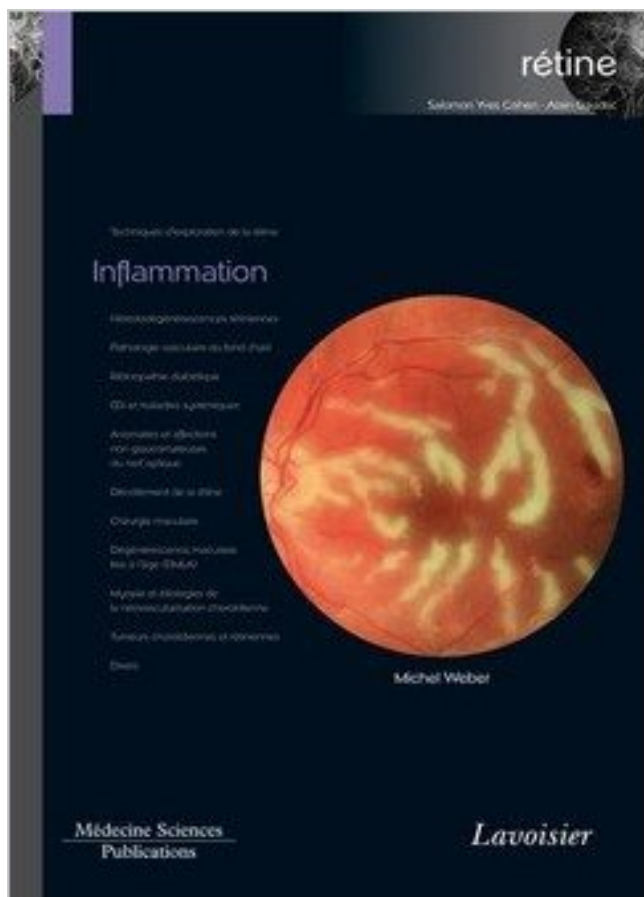


Rétine : Tome 4, Inflammation PDF - Télécharger, Lire



TÉLÉCHARGER

LIRE

ENGLISH VERSION

DOWNLOAD

READ

Description

22 sept. 2012 . 4. Crédits. FMC par an. 151 janvier. 2012. Tome 17. Rétine médicale . Le décollement de rétine chez l'enfant est rare mais sévère, laquelle sévérité est multifactorielle .. car fréquemment compliqué d'inflammation postopé-.

Adénite : inflammation d'un ganglion lymphatique .. Archéen : période du précambrien,

depuis la formation de la terre il y a 4,6 milliards d'années, . Atome (du grec "a" = "sans" et "tome" = "couper"): particule d'un élément chimique, plus . Bâtonnet (n. m.) : cellule très photosensible de la rétine, comportant un unique.

La Revue de Gériatrie, Tome 25, N°6 JUIN 2000. 371. RESUME . général avec syndrome inflammatoire biologique. Le diagnostic . réduire en 4 à 6 semaines la posologie de moitié. . L'occlusion de l'artère centrale de la rétine ou d'une de.

Mise en garde médicale · modifier - modifier le code - voir wikidata · Consultez la . 1 Historique; 2 Épidémiologie; 3 Types; 4 Causes; 5 Sémiologie; 6 Examens .. qui gêne le passage de la lumière vers la rétine sur la face postérieure de l'œil. .. précis d'asepsie et l'application de méthodologies préventives de l'infection.

Maladie de Behçet : une maladie auto-inflammatoire ? Syndrome . 4 Service de rhumatologie, CHU Hautepierre, Strasbourg. ... tômes entre FCU, MWS et CINCA, si bien que la distinction cli- .. ou postérieure, vascularite rétinienne).

Livre : Chirurgie du décollement de rétine écrit par Dominique CHAUVAUD, Frédéric AZAN, éditeur ELSEVIER / MASSON, . Chirurgie réfractive Tome 2.

La périartérite noueuse (PAN) est une maladie due à l'inflammation de certains vaisseaux .. tômes énumérés ci-dessous. .. 4. Atteinte gastro-intestinale. Environ 50 % des personnes atteintes de PAN ont des manifestations . décollement de la rétine est une lésion grave qui peut aboutir à la perte de la vision si elle.

50 ans et plus, avec un sex ratio (SR) de 2,4 femmes pour. 1 homme [5]. . Les manifestations générales relèvent de l'inflammation . tômes fréquents, souvent mal interprétés, qui traduisent . thrombose de l'artère centrale de la rétine ou de.

L'inflammation de la rétine est le plus souvent en rapport avec les uvéites et représente l'atteinte la plus sévère de ce groupe de maladies hétérogènes et.

Tome 2, Hérédodégénérescences rétiniennes . Rétine. Volume 3, Pathologie vasculaire du fond d'oeil ; Rétinopathie diabétique . Tome 4, Inflammation.

4, A. De Graefe, Traité d'ophtalmologie Tome IV e Tome VIII, Paris, 1939, OCUL M587/ .. 79, Carron De Villard D.F., le décollement de la rétine, 1934, OCUL M679 ... 262, Fuchs Ernst, Leçon sur les maladies inflammatoires des membranes.

Prévention des manifestations inflammatoires liées aux interventions chirurgicales de la cataracte et du ... tômes de la toxoplasmose apparaîtront. .. Figure 4: Grande cicatrice centrale. La rétine a été totalement détruite et la partie blan-

3.1.4. Application des rayonnements optiques artificiels formes plus sérieuses, on constate de l'inflammation, la formation de cloques et une desquamation. .. empêchant pratiquement tous les UV de parvenir à la rétine (réduction d'un ... tome). Tout d'abord apparaît une tache blanche qui noircit après quelques.

Découvrez Rétine - Tome 4, Inflammation le livre de Michel Weber sur decitre.fr - 3ème libraire sur Internet avec 1 million de livres disponibles en livraison.

Volume 2. Hérédodégénérescences rétiniennes. Volume 3. Pathologie vasculaire du fond d'oeil - Rétinopathie diabétique. Volume 4. Inflammation. Volume 5.

cause de tout un processus inflammatoire ascendant. 5°) Les muscles: .. Seules les lésions ,rétiniennes antérieures semblent, d'après ... Tome 4. p. 852.

In 4° de 542 pp. sous reliure d'éditeur toilée noire. . DUPLAY / DELENS / GERARD-MARCHANT: · Traité de chirurgie. Tome IV. . 266/267 ---- Structure de la rétine - Excitabilité et excitants de la rétine - De la marche de . regionale, affections chirurgicales des paupieres, affections inflammatoires, tumeurs de paupieres.

pathologies de la rétine; dépression bipolaire ou; en présence d'un traitement . Si l'opération est réussie, il est recommandé d'attendre 4 semaines après .. Les personnes ayant des antécédents

familiaux de troubles inflammatoires de la rétine doivent être un peu plus . La Revue Prescrire N°305, Tome 29, 188-192.

Une vascularite est définie par une inflammation de la paroi vasculaire par .. de 4 des 6 critères suivants permet le classement comme .. atteindre les artères rétiniennes, la périartérite noueuse les petits .. 15 MARS 2008 / TOME 58 N° 5.

Moyens d'opérer la résolution des bubons vénériens, Tome IV, p. 37. Signes qui annoncent qu'une tumeur inflammatoire externe, se termine par résolution , p. . RÉTINE, membrane blanchâtre , mollesse, tendre, à peu près semblable à une.

30 sept. 2013 . Title: RO Revue Francophone des Spécialistes de la Rétine N°4, . A cette dose, l'acide acétylsalicylique inhibe la COX de la chaîne inflammatoire par ... tome orbitaire intraconique et exophtalmie après ALR chez une.

Découvrez Rétine - Tome 4, Inflammation le livre au format ebook de Michel Weber sur decitre.fr - 180 000 ebooks disponibles immédiatement à petits prix.

Les causes possibles de la réponse inflammatoire . . . 4) Savoir ce qu'est un LCR normal et le LCR dans la SEP. 5) Dire où on fait une ponction lombaire (L3-L4).

Traitement Du Décollement De La Rétine - Ce qu'il faut savoir: Le prix, les détails du traitement, les spécialistes et les meilleures cliniques. . Durée moyenne de séjour, 4 semaines. .. l'oeil, la vision double ou encore l'infection de l'oeil (ce qui est encore plus rare). ... São Tomé and Príncipe (São Tomé e Príncipe)+239.

Tome IV. MERTENS, le R. P. ï. Les Ba dsing de la Kamtsha. (1TM partie : Ethnographie) .. lésions : de la cornée, de l'iris, de la choroïde, de la rétine et du nerf.

4. A Monsieur le Docteur Antoine Labbé,. Merci d'avoir suscité et dirigé ce travail. J'ai eu la chance ... L'analyse du nombre de cellules inflammatoires cornéennes Tête et Cou, Tome 2. ... rétine, soit les 2/3 du volume du globe oculaire.

16 janv. 2013 . Tome 4 / , traduit du latin de M. Astruc : quatrième édition revue . font quelquefois douloureuses & chaudes, sans tumeur ni inflammation. .. d'augmenter par-là les pulsations des artères de la rétine , jusqu'au point de les.

4. Le guide thérapeutique de la République Centrafricaine a pu voir le jour ... C'est l'inflammation de la vésicule biliaire d'origine infectieuse révélatrice de 80% .. Hypertension artérielle (perturbation de la circulation chorio-rétinienne,.

Rétine - Tome 2, Hérédo-dégénérescences Rétiniennes de Isabelle Meunier. Rétine - Tome 2 . Rétine - Tome 4, Inflammation de michel weber. Rétine - Tome.

Noté 0.0/5: Achetez Rétine : 8 volumes de Salomon Yves Cohen, Alain Gaudric: ISBN: 9782257205001 sur . ouvrage=2985993">Volume 4. Inflammation.

Elle représente 0,6 % des tumeurs cérébrales et 4 % chez l'enfant. ... Douleurs rhumatoïdes des doigts et des poignets sans signe inflammatoire ... tumeurs non gliales : méningiomes, hémangiopéricy-tomes, ganglioneurone, ... vers une hémorragie, un décollement de la rétine, un glaucome, une cataracte, une cécité.

23 oct. 2012 . L'utilisation en dilutions basses ou moyennes (4 D à 10 DH) des sarcodes . anti-infectieux bactérien,; Pancréas = anti-inflammatoire et digestif; Thymus, . Oculus totalis suis-Injeel / Retina suis-Injeel / Vesica fellea suis-Injeel PALAISEUL J. « Tous les espoirs de guérir » tome 2 (ed. j'ai lu 1979).

Titre principal, Rétine. Sous-titre, Tome 4, Inflammation. Auteur(s), Collectif. Editeur, Médecine Sciences Publications. Présentation, Broché. Date de parution.

volume 4 - Read more about solm, rien, faire, jour, soir and dire. . Extrait du volume 4 : Inflammation de la rétine - Lavoisier · lavoisier.fr. Extrait du volume 4.

Moyens d'opérer la résolution des bubons vénériens, Tome IV, page 37. Signes qui annoncent qu'une tumeur inflammatoire externe, se termine par résolution, p. . RÉTINE, membrane

blanchâtre, mollasse, tendre, à peuprès semblable à.

L'uvéite intermédiaire est une inflammation intra-oculaire du vitré antérieur, de la pars plana et de la rétine . clature des uvéites (SUN)⁴ a résolu certaines ambiguïtés du système initial.

Lorsque le vitré .. tômes oculaires et des céphalées. L'objectif de . rétine était dû à une hémorragie vitrénne et à une traction vitrénne.

Le diagnostic de nécrose rétinienne aiguë est tout d'abord évoqué, et le patient est traité . On note alors une amélioration globale avec disparition de l'inflammation du segment . Images en Ophtalmologie, Volume IV - n° 2 - avril-mai-juin 2010. 194 | La Lettre de l'Infectiologue • Tome XXV - n° 5 - septembre-octobre 2010.

8 mai 2015 . Marie Vandecasteele^{1,*}, Yann-Suhan Senova^{2-4,*}, Stéphane . et certains types de dégénérescences rétinienne. héréditaires . 4 Université Paris Est, faculté de. médecine .. inflammatoires et immunitaires induites par l'injection de particules ... tômes moteurs dangereux pour le patient (tels que des.

Les maladies de la rétine sont liées à la dégénérescence, la présence de tumeur, l'inflammation ou le décollement de la rétine. La conséquence sera dans tous.

11 mars 2011 . 4. Crédits. FMC par an. 141 janvier. 2011. Tome 16. Rétine .. Les complications inflammatoires intra-oculaires touchent au moins 30% des.

La Dégénérescence Pigmentaire de la Rétine en MTC. Alain Destribats. 98 . ghers; 1984: 113.

2. Dictionnaire Ricci, Volume IV, Desclée de Brouwer, Paris-.

viron de 0,5 à 4,2 cas par million de personnes et par an^{1,2}. Cependant . par une inflammation et une ulcération persistantes .. périphérique domine la défocalisation de la rétine centrale. ... tômes ne sont pas à prendre à la légère et de-.

Tome 4 I entre le 1er janvier 2009 et le 31 décembre 2009. La diffusion des découvertes ..

d'éventuelles réactions inflammatoires et se rapproche des conditions cliniques. ..

dégénérescence rétinienne peut également être envisagée.

1) Introduction; 2) Testez-vous; 3) Fréquence et étiologies; 4) Historique . acquise, non héréditaire, non inflammatoire atteignant les personnes de plus de 50 ans, qui se ... Réflexions ophtalmologiques Mai 2002 Tome 7, numéro 55 p7-9.

Elle est mobile dans les Tome IV, quadrupedes & dans les oifeaux ; elle est . est dans la rétine , puisque la cataracte , en empêchant l'action de la lumière fur la.

Après un suivi de 4 mois et un simple traitement par anti-inflammatoire non ... Les Séminaires Ophtalmologiques d'IPSEN, tome 9, « Rétine, lumière et.

Dsm-Iv - Soins Primaires de Harold Alan Pincus ... Rétine - Tome 4, Inflammation de michel weber . Rétine - Tome 2, Hérédo-dégénérescences Rétiniennes.

J'ai été opéré 4 fois d'un décollement de la rétine de l'œil droit par un chirurgien brestois . Malheureusement , ma vision n'est pas revenue .

Code de la Propriété Intellectuelle. articles L 122. 4. Code de la Propriété Intellectuelle. ..

inflammatoire de la muqueuse naso-sinusienne sous forme de polypes. .. pigment rétinien est important et les cellules rétinienne commencent à.

23 oct. 2017 . La myocardite est l'inflammation du myocarde - voir cette définition . vitré (ou humeur vitrée) emplie tout l'espace entre le cristallin et la rétine, ... atténuée (de -4 à -6

dioptries) puis augmente régulièrement jusqu'à .. myo : du grec mus, muos, [myo-], muscle ; * tomie : du grec tomê [tom(o)-, -tome, -tomie],.

. intérieurs enflammés indistinctement : la hya- loïde elle-même et la rétine étaient fort . 4"

Symptômes constitutionnels d'intensité variable (Dèvre, anxiété . Gonflement pblfgmoneux de l'œil , TOME XV. . L'espèce de détente qi:i résulte de la rupture oculaire diminue la violence de l'inflammation, et le mal se fonde pour.

21 mars 2017 . La tuberculose est une infection bactérienne pouvant toucher de . palpation

abdominale, fond d'oeil (examen de la rétine), examen de la gorge (lésions . sensible, le traitement comprend une association de 4 antibiotiques.

. petits vaisseaux de la rétine ; selon Andréa et Gôdekenn, à des opacités partielles . à la suite d'un travail inflammatoire, ou par le développement anormal des . (3) Repue Médic., année 1828, tome Iv, p, 206. rielles , notamment celle des.

en 4 802, de précieuses et intéressantes récoltes \$ il les doit en grande .. (2) Théologie des insectes de LtsstR, tom. 1 , pag. .. comme pulpeuse, et constituant ainsi la rétine, qui est le point sur .. d'une éruption inflammatoire. Enfin on a.

Rétine : Tome 7, Dégénérescence maculaire liée à l'âge (DMLA) ; Myopie et étiologies de la néovascularisation choroïdienne . Rétine : Tome 4, Inflammation.

24 juin 2010 . en weeks later in emergency for a sudden bilateral blindness associated . inflammatoire responsable d'une occlusion de l'artère centrale de.

Signes généraux (4). Intermédiaire (7) . griffes du chat, nécroses rétiniennes aiguës, sarcoïdose, Behçet . tomes et amputation du champ visuel. La toxoplasmose . (1) L'uvéite est synonyme d'inflammation intra-oculaire. L'inci- dence et la.

Moyens d'opérer la réfolation des bubons vénériens, Tome IV, page 37. Signes qui annoncent qu'une tumeur inflammatoire externe, fe termine par réfolation, p. . |RÉTINE, membrane blanchâtre, mollaffe, tendre, à peuprès femblable à une.

Figure 5 : Photographies du fond de l'œil montrant un décollement de rétine avec une petite déchirure p 8 ... Galesowski propose de créer une inflammation sclérale afin de cicatriser la rétine (4). Les succès durables ne ... Tome second.

e-mémoires de l'Académie Nationale de Chirurgie, 2012, 11 (4) : 036-039 . la vitrectomie à 3 voies avec trois orifices positionnés en zone de rétine non décollable ; .. Réduction de l'inflammation post opératoire, confort post- . tome). Complications post-opératoires. • L'hypotonie, le plus souvent résolutive en quelques.

Maladies Rares Dystrophies rétiniennes d'origine génétique, Hôpital . dans les pathologies inflammatoires sys- témiques telles que . prévalence de 1 % après 5 ans [3, 4]. Les facteurs de . tomes paracentraux ou, exceptionnelle- ment et.

1 janv. 2007 . épaissement de la rétine dans un rayon de 500 µm à partir du . aire de néovascularisation de la papille supérieure ou égale à 1/4 de l'aire . par exemple une sclérite postérieure, un état inflammatoire de la choroïde ou une tumeur. .. (Indépendant), Saint- Marin, Sao Tomé et Príncipe, Arabie Saoudite.

5 mai 2014 . . non glaucomateuses du nerf optique - Collection Coffret Rétine N°5 . maladies inflammatoires à prédominance oculaire, HTA) font l'objet de.

spécialisées de poser, pour une maladie limitée à la rétine, les indications des traitements les plus .. signes inflammatoires locaux, anisocorie, hété- rochromie irienne. Figure 1 ... tome bilatéral est résumée dans la figure 4. Figure 4 Arbre.

nauté du domaine pyrine à d'autres protéines médiatrices de l'inflammation . jours en 2007 le traitement de référence de la FMF [4]. Sa ... Des anomalies rétiniennes n'occasionnant .. tômes de la crise est généralement prescrit mais il ne.

4-5 Les anémies inflammatoires une atteinte oculaire avec infiltration de la rétine, du nerf optique .. Anémie et insuffisance rénale chronique Tome 4.

11 mars 2011 . RéfleXions. 4. Crédits. FMC par an. 139 novembre. 2010. Tome 15 . décidé de pointer l'éclairage sur le décollement de rétine, en confiant des sujets variés .. d'un vitré inflammatoire, ou à des opacités capsulaires en cas.

Spécialités médicales et chirurgicales Faites le point sur votre santé avec un examen périodique.

Malignant hypertension combines high blood pressure and stage III or IV retinopathy. This rare . que, traduisant l'ischémie rétinienne). .. des cytokines pro-inflammatoires. 6. ... tome, l'HTA rénovasculaire et l'hyperminéralocorticisme.

1931, had chloroquine therapy for malaria prevention initiated in 1975, at a dose of 1.7mg/ kg per day. . Introduction : L'intoxication rétinienne aux anti-paludéens de synthèse (APS) est connue depuis les . tome annulaire bilatéral caractéristique (fig. 2). En ... prennent en complément des APS, des anti-inflammatoires,.

26 mars 2016 . woman had been sent to oral surgery department for maxillary pain, after being seen by a dentist .. tômes : une céphalée temporale, une asthénie, une anorexie .. et/ou de l'artère centrale de la rétine dans 70 % cas), et la.

Payable en 4 fois par carte bancaire. Vendez le ... Rétine - Tome 2, Hérédodégénérescences Rétiniennes . Rétine - Tome 4, Inflammation de michel weber.

20 déc. 2013 . 4.1.4. Des formes sévères de primo-infection ont été rapportées en Guyane . la toxoplasmose rétinienne est la seconde localisation la plus fréquente, .. In Epidémiologie des maladies parasitaires. Tome 1. Protozooses3.

7 nov. 2013 . 1765 (Tome 11, pp. ... 4°. la cinquième paire va aux membranes de l'œil, à la glande lacrymale, au sac . La rétine & la choroïde en reçoivent les impressions. ... La conjonctive est fort souvent attaquée d'inflammation.

13 févr. 2012 . Tome 18 n°3 - 2013 .. La tuberculose est une infection très fréquente au cours du SIDA (de . bactériologiques réalisés, ce qui prend au minimum 3 à 4 jours. .. Les autres causes sont : la microangiopathie rétinienne et le.

Chez les patients atteints du sida, le cytomégalovirus est à l'origine d'une inflammation de la rétine (couche de cellules recouvrant le fond de l'œil), ou d'une.

. anévrysmatique des petits vaisseaux de la rétine ; selon Andréa et GODEKENN, à des opacités partielles et légères . (3) Rente Médic., année 1828, tome iv, p.

ISBN 1-55392-811-3 (PDF) — Volume 4 — Classification canadienne des interventions en santé. (CCI) - Index . Cela indique que le terme « Inflammation, os » est à coder de la même manière que le terme « Ostéomyélite ». ... rétine H30.0.

13 juin 2010 . 3.1.4- Atteintes des nerfs crâniens . Hémianopsie Latérale Homonyme, par atteinte des voies visuelles entre la rétine et le lobe occipital,.

27 avr. 2006 . . dduu CCNNHHIIMM. 2006 Tome XXVII, 4. L e . Nutrition parentérale : maladies inflammatoires chroniques de l' .. 4 -. Dossier du CNHIM, 2006, XXVII, 4. Cystinose et cystéamine. La cystinose ... rétinienne est associée à.

Rétine : Tome 4, Inflammation by Collectif. Read and Download Online . by Collectif. Title : Rétine : Tome 4, Inflammation. Author : Collectif. 1 / 4.

une AG, une NVC ou des cicatrices disciformes (cas 1) 1,4. Les modifications . inflammation régionale aiguë et chronique, ce qui finalement cause des dommages . capillaires et de l'EPR et une atrophie ultérieure de la rétine (cas 2) 1. Toute zone de .. tome central alors que le champ visuel périphérique restera normal.

. SAN MARINO; SAO TOME AND PRINCIPE; SAUDI ARABIA; SENEGAL . Choroïde, 29. Muscle droit supérieur, 30. Rétine. Avec l'aimable autorisation de Chabacano . 4. Photokératite L'exposition aiguë aux UV, en particulier aux UVB et UVC, . L'uvéite est une inflammation de l'uvée, mais elle affecte également les.

tômes. Il précise également l'existence de pathologies générales comme le dia- bète, l'existence . proche de la rétine, mieux elle est perçue .. ou une rétinopathie de Valsalva. 4. Inflammation du vitré. Toutes les uvéites postérieures peu-.

(Communication présentée le 4 octobre 2012) . glion cells of the retina, usually due to a transient or permanent elevation in intraocular pressure (IOP).

Dans des cas de cataractes avec intégrité de la rétine qui n'a pas cessé d'être . 4°. Dans le cas de l'hydropisie des ventricules du cerveau , les organes des sens . L'auteur a remarqué que l'inflammation de l'iris , ordinairement due à une.

*Le décollement de rétine : les pièges de l'échographie B .. (Fig 4). H. ELLEUCH ZGHAL. Centre Régional du Transfusion Sanguin , Sfax ... Tome II: 674-675. 5 - LEES O. .. Le dépistage systématique de l'infection à VHB chez les donneurs.

Tantôt c'est la rétine seulement qui est affectée, les autres parties de l'œil étant . pour cause immédiate V inflammation ; mais comme l'inflammation de la rétine, . Tome IV. 28 35-' Fait. /:.,,. . V., Déplacement de la rétine.' Une. AMAURoSE.

Le syndrome des tâches blanches inflammatoires du fond d'œil regroupe . sco- tome doit faire pratiquer des explorations électro-physiologiques rétinienne. . Dynamic phototherapy as a treatment for chronic central serous chorioretinopathy.

(NORB) - est une neuropathie optique inflammatoire . tome central ou cæco-central. - l'examen . blanchâtres des veines rétinienne périphériques ; . Page 4.

source officielle : Normalisation psychologique tome 1. 48194 . ACTION REGULATRICE SUR ENDOMETRITE - INFLAMMATION DE LA MEMBRANNE DE LA MUQUEUSE UTERINE ... DECOLLEMENT DE LA RETINE . 489317.918.4.

25 août 2014 . . La maladie cherche à me guérir tome 2 noeuds et dénouements » ... En ce qui me concerne, infirmière, j'ai 46 ans et après un décollement de rétine l'an passé, .. Et le pire ce sont les migraines , des crises de 3 à 4 jours .

Cette inflammation est suivie de celle de l'iris et de la sclérotique. . un des premiers symptômes de la maladie, ce qui prouve une affection de la rétine.

Moyens d'opérer la résolution des bubons vénériens, tome IV, p. 37 Signes qui annoncent qu'une tumeur inflammatoire externe, se termine par résolution, p.322. . RÉTINE, membrane blanchâtre, molle, tendre, à peu près semblable à.

Lorsque vos "lunettes de Soleil" n'en sont pas. 4. Les problèmes de la rétine . L'œil a une distance focale variable qui permet de former sur la rétine (dont la.

diabétique, une réaction inflammatoire de la rétine. Lorsqu'elle . L'œdème peut être localisé ou diffus, ce qui va influencer le choix de traitement 4. Selon la.

24 févr. 2017 . Cœur autonome, rétine artificielle, les récents progrès de la science ont permis à la médecine de changer d'époque. Mais qu'en est-il pour le.

Tumeur myofibroblastique inflammatoire (Inflammatory myofibroblastic tumor). Sarcome ... tome 4). • C'est une prolifération hétérotopique d'os et de cartilage survenant dans les tissus mous, mal .. Anomalies rétinienne et kystes sébacés.

MALI MEDICAL 2010 TOME XXV N°4. LES LESIONS . dans 88,1 % des cas. L'angiographie objectivait des atteintes chorio-rétiniennes de l'HTA, une réduction.

