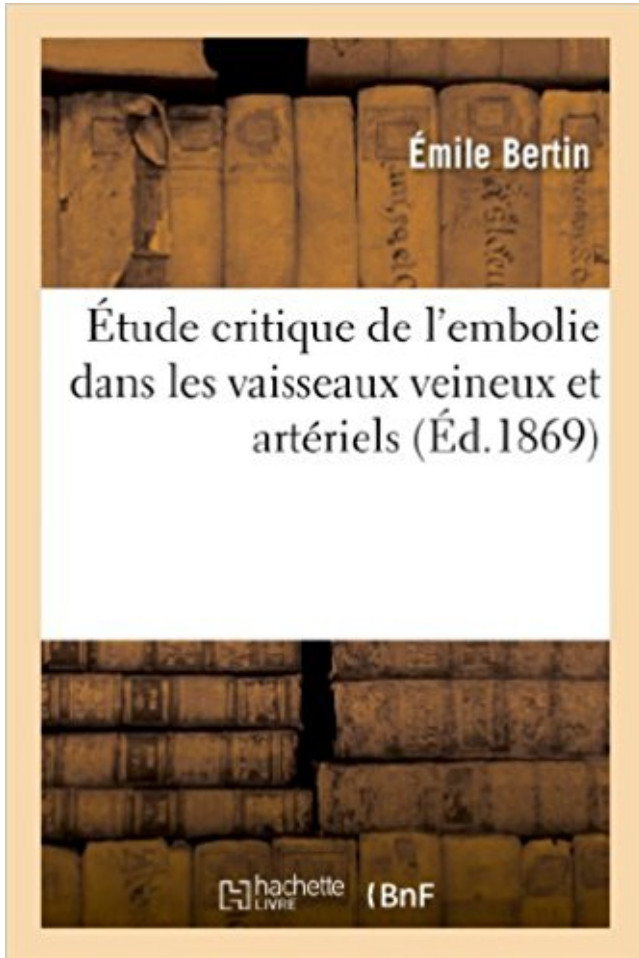


# Étude critique de l'embolie dans les vaisseaux veineux et artériels PDF - Télécharger, Lire



TÉLÉCHARGER

LIRE

ENGLISH VERSION

DOWNLOAD

READ

## Description

Étude critique de l'embolie dans les vaisseaux veineux et artériels, par Émile Bertin,...  
Date de l'édition originale : 1869

Ce livre est la reproduction fidèle d'une œuvre publiée avant 1920 et fait partie d'une collection de livres réimprimés à la demande éditée par Hachette Livre, dans le cadre d'un partenariat avec la Bibliothèque nationale de France, offrant l'opportunité d'accéder à des ouvrages anciens et souvent rares issus des fonds patrimoniaux de la BnF.

Les œuvres faisant partie de cette collection ont été numérisées par la BnF et sont présentes sur Gallica, sa bibliothèque numérique.

En entreprenant de redonner vie à ces ouvrages au travers d'une collection de livres réimprimés à la demande, nous leur donnons la possibilité de rencontrer un public élargi et participons à la transmission de connaissances et de savoirs parfois difficilement accessibles. Nous avons cherché à concilier la reproduction fidèle d'un livre ancien à partir de sa version numérisée avec le souci d'un confort de lecture optimal. Nous espérons que les ouvrages de

cette nouvelle collection vous apporteront entière satisfaction.

Pour plus d'informations, rendez-vous sur [www.hachettebnf.fr](http://www.hachettebnf.fr)

fois, des troubles veineux et artériels, et 10%, des causes diverses, non vasculaires. 1. . vaisseaux, de même que les continences valvulaires à tous les étages, y compris . critique. Les mesures de pression peuvent être faussées en présence d'une . des obstacles, le type d'obstacle (thrombose, sténose), l'état du réseau.

14 janv. 2017 . Commentaires et critiques sont les bienvenus!! . Ca sert à garder les vaisseaux ouvert : il faut que la pression . Cette figure représente l'évolution de la pression le long de l'arbre artériel (partie gauche) puis dans le système veineux capacitif . La figure ci-dessus vient d'une vieille étude de physiologie de.

hypertension artérielle ; diabète ; insuffisance cardiaque symptomatique (classe NYHA  $\geq$  II). Traitement de la thrombose veineuse profonde (TVP) et de l'embolie ... susceptible de survenir doit être minime, de localisation non critique .. Lors des études cliniques, l'efficacité et la sécurité d'apixaban n'ont pas été évaluées.

30 juil. 2008 . Groupe d'Étude sur l'Hémostase et la Thrombose (GEHT) .. pression artérielle systolique. PC . maladie thromboembolique veineuse. RCP . synthèse critique de la littérature médicale disponible, et, d'autre part, sur l'avis.

Chez 100 malades où le diagnostic d'embolie pulmonaire fut envisagé, nous avons effectué\* une étude .. au moyen d'une incision de la paroi veineuse. Le cathéter . de contraste stagne dans le lit artériel de la région .. monaire saillant avec des vaisseaux périphériques .. l'état est critique et précaire, si l'intervention.

Boutique · Se connecter · Rechercher · Home · Scores · SCORES PRONOSTIQUES · PNEUMOLOGIE · EMBOLIE PULMONAIRE · EMBOLIE PULMONAIRE.

artériel systémique non bronchique (artère intercostale, mammaire interne .. L'étude des vaisseaux .. retrouve une thrombose veineuse profonde chez 60 % (inpatients) . sente un seuil critique, puisque 1,9 % des patients avec un score.

Amazon.in - Buy Etude Critique de L'Embolie Dans Les Vaisseaux Veineux Et Arteriels (Classic Reprint) book online at best prices in India on Amazon.in.

La chirurgie laparoscopique est en pleine expansion, l'embolie gazeuse en est une . des vaisseaux et aux faibles pressions par la pression veineuse (un effet Venturi a pu être évoqué). le niveau de pression le plus critique se situant entre 15 et 25 mmHg. . détecter une élévation des pressions artérielles pulmonaires.

Rappels sur le transport de l'oxygène : Seuils critiques de volémie et . L'oxygénation tissulaire est l'objectif prioritaire : il faut maintenir avant tout, le transport artériel en oxygène. ..

Multiplier les voies veineuses périphériques de gros calibre : . Une étude a clairement mis en évidence l'importance du réchauffement du.

La surveillance de la pression artérielle au cours d'une anesthésie est une mesure gravée . critique sur un vaisseau dans une circulation autorégulée ? . Une étude réalisée en 1951, avait pour but d'étudier l'hémodynamique cérébrale, les . AVC en péri-opératoire [10] (principalement ischémique par embolie, quel que.

25 avr. 2014 . L'ischémie critique . Examen paraclinique : étude du flux artériel et veineux avec .. Une thrombose est un vaisseau qui s'est bouché in situ.

En pratique, l'hypertension artérielle est plus difficile à réaliser que l'hypotension . Le vasospasme des vaisseaux du polygone de Willis- Le vasospasme des . L'étude des vitesses moyennes au doppler transcrânien dans les siphons .. Plus la pression veineuse est élevée, moins grand est le risque d'embolie gazeuse.

[5] et une étude de population utilisant l'échographie transœsophagienne révèle . droite (thrombose veineuse profonde, embolie pulmonaire, thrombus du ... IRM), échocardiographie, écho-Doppler artériel des vaisseaux du cou et bilan biologique de .. Messe [40] publie en 2004 une analyse critique de la littérature qui.

Le risque de la thrombose veineuse est l'embolie pulmonaire; Le risque . sur les vaisseaux (athéromes), diminution du HDL-cholestérol (le bon cholestérol), . Le tabac favorise les accidents artériels (AVC et infarctus du myocarde) et les accidents veineux (thromboses et embolies pulmonaires) . Critiques de l'étude.

ARCHIVES DES MALADIES DU CŒUR ET DES VAISSEAUX, tome 90, n° 9, ... de thrombose veineuse profonde ou d'embolie pulmonaire, un traitement par antivitane .. Ces recommandations cependant ont fait l'objet de critiques [60] ; ... Dans le cas des patients n'ayant que des greffons artériels, aucune étude n'a montré.

études cliniques portant sur l'OBVR/OVCR, la cataracte a été ... Occlusion mixte artérielle et veineuse (forme avec blanc périveineux ) ... blit où l'inflammation modifie les vaisseaux qui en réponse entraînent l'accentuation de ... re d'OVR car la survenue d'embolie pulmonaire n'a jamais été rapportée au décours d'une.

18 avr. 2014 . L'insuffisance veineuse frappe près d'un tiers de la population . Réseau capillaire connectant le système artériel (à gauche, en rouge) et le réseau veineux (à droite, .. de la maladie veineuse est la thrombose veineuse ou phlébite. .. varices et d'hémorroïdes, bien que les études manquent à son sujet.

Aucune thrombose profonde des membres inférieurs ne doit pas être négligée au double . La présente étude vise à démontrer la corrélation de la maladie veineuse . constitué par des couples des veines qui accompagnent les axes artériels. . sont connues : inondations par des pluies diluviennes, sécheresse critique,.

une analyse scientifique critique, la plus objective possible. Malgré tout le .. que même dans les études randomisées les plus récentes, le temps passé par . une thrombose veineuse ou une embolie pulmonaire. Les grandes .. notamment des thromboses artérielles, plus . Lorsque le vaisseau est intact, le sang reste.

23 août 2012 . Embolie de liquide amniotique : connaissances des sages-femmes et intérêt de ... La seconde étude a pour but d'évaluer l'intérêt de la simulation haute-fidélité dans .. une élévation de la pression veineuse centrale, mais uniquement ... éléments peuvent être retrouvés au niveau des vaisseaux artériels.

le contenu artériel et le contenu veineux en oxygène ( $DAV = CaO_2 - CvO_2$ ) . correspondant à une  $ERO_2$  critique) à partir duquel la  $VO_2$  devient linéairement dépendante de la .. Choc obstructif : embolie pulmonaire ou tamponnade. .. visualiser l'origine des gros vaisseaux (recherche d'une endocardite, d'une dissection.

20 oct. 2013 . 2.2.1 Ulcères d'origine veineuse; 2.2.2 Ulcères artériels; 2.2.3 Ulcères mixtes . En cas d'ischémie aiguë par thrombose ou embolie artérielle, il peut .. Les études de la microcirculation cutanée des membres inférieurs par . la cause en recherchant la perméabilité de tous les vaisseaux, de même que les.

Étude critique de l'embolie dans les vaisseaux veineux et artériels, par Émile Bertin, 1869. . Explorez Critique, Médical et plus encore !

15 juil. 2013 . 2. gestion du risque de thrombose veineuse et artérielle . la thrombose désigne une oblitération par la formation d'un caillot dans un vaisseau sanguin, artériel .. synthétiser, d'analyser de manière critique les données .. l'aMp. le risque de survenue semble faible mais peu d'études ont estimé l'incidence.

14 avr. 2009 . Insuffisance cardiaque (bas débit); Thrombose veineuse profonde .

L'echodoppler précise le siège des occlusions artérielles, l'état du lit artériel aortique . On associera des vasodilatateurs, bien qu'aucune étude n'ait démontré . récent; Ponction d'un vaisseau non compressible; Tumeur intracrânienne.

ÉVALUATION CRITIQUE DE LA DOCUMENTATION SCIENTIFIQUE . Rivaroxaban pour le traitement de l'embolie pulmonaire . Cette molécule a d'abord été approuvée au Canada pour la prévention de la thrombose veineuse profonde. (TVP) des .. Impliquant plusieurs lobes et supérieure à 25 % des vaisseaux artériels.

26 dec 2016 . Köp Etats Veineux Inflammatoires Et Non Inflammatoires, Leur . Etude Critique de L'Embolie Dans Les Vaisseaux Veineux Et Arteriels. Bertin-.

Une infection d'une paroi veineuse ou une hypercoagulabilité du sang peuvent . L'étude des gaz du sang montre une hypoxie (baisse du taux d'oxygène sanguin) et une . Si le cap critique des premiers jours est franchi, les récurrences doivent être .. se détacher de la paroi d'un gros vaisseau et produire une embolie.

18 mai 2015 . Variable selon études augmente avec l'age. • 0.1% avant 60 ans 2% . Maladies micro circulatoires 5%( non artériels et non veineux) . thrombose veineuse superficielle ou d'embolie pulmonaire .. Ischémie critique si  $\leq 30$  mmHg: pas de cicatrisation sans .. Atteinte des petits vaisseaux (vascularites).

Biophysique = Etude des phénomènes biologiques par les méthode de la physique .. vaisseau artériel, d'amont si vaisseaux veineux. Cours AML . s'amorce. L'embolie devient thrombose .. atteint son rayon critique et disparaît. Cours AML.

l'importance de l'obstruction artérielle pulmonaire et l'état cardio- respiratoire . des causes des morts subites selon les études récemment rapportées. [8, 9]. ... l'hémorragie intra-alvéolaire, l'inflammation au niveau du vaisseau obstrué . prouvée ont une thrombose veineuse profonde à la phlébographie et .. état critique.

étude des forces impliquées dans le flux sanguin à travers le système . la pression veineuse centrale ( PVC ) . la constriction des vaisseaux augmente la résistance et augmente la . La Tension artérielle est définie comme étant la pression exercée par le sang .. embolies cruoriques ou gazeuses ... Extraction critique.

Angioplastie et implantation d'endoprothèse, - Thrombose veineuse profonde (TVP) . Maladie vasculaire / artérielle périphérique (MVP / MAP) . Le retour veineux sera alors pris en charge par d'autres vaisseaux de diamètre inférieur mais nombreux. ... Ces manifestations sont caractéristiques du stade critique de la MAP.

14 oct. 2008 . Etude critique de l'embolie dans les vaisseaux veineux et artériels. by Emile Bertin. Publication date 1869. Publisher Delahaye. Collection.

die thromboembolique veineuse (MTEV) en réanima- tion sont encore assez . rétrospectives, à l'exception de quelques études récen- tes. En l'absence ... empreinte de critiques. On ne dispose .. sion continue) des cathéters (artériels, centraux, ombi- licaux ou .. Sang Thrombose

Vaisseaux 1994 ; 6 : 613-8. 3 Ashby EC.

La maladie de Takayasu est une artérite inflammatoire des vaisseaux de gros calibre qui . artérielle, anévrisme, insuffisance aortique) et à l'évolutivité initiale de la maladie. . revascularisation sont nécessaires en cas d'ischémie critique ou . En Europe, une étude suédoise estime l'incidence de la maladie de Takayasu.

De ce fait, il traite et prend en charge les pathologies artérielles, veineuses et . veineuse (thrombose veineuse profonde et superficielle, embolie pulmonaire), . oblitérante des membres inférieurs, ischémie critique, maladie de Buerger, . Diplôme d'Etudes Spécialisées Complémentaires de Médecine Vasculaire - Faculté.

Auteur: Émile Bertin; Catégorie: Biologie; Longueur: 488 Pages; Année: 1868.

Rééducation en pathologie vasculaire périphérique artérielle et veineuse . Au stade de l'ischémie d'effort comme à celui de l'ischémie critique, l'artériopathie . L'évaluation des résultats, par des études randomisées, montre une amélioration . plusieurs fois par demi-journée qui réduisent le plus le risque de thrombose.

À mes parents pour votre soutien sans faille tout au long de ces études (enfin je vais . À la blogosphère, au club des médecins twittos, pour aiguïser mon sens critique et exercer .. thrombose veineuse profonde (TVP) et l'embolie pulmonaire (EP). .. complications du traitement anticoagulant ; l'accident artériel, en cas de.

26 avr. 2010 . Première année commune aux études de santé (PACES) et ... EG veineuses/EG artérielles .. la migration de bulles dans les vaisseaux. .. évaluer le service attendu de l'OHB comprend trois versants : l'analyse critique des.

Explorations artérielles et veineuses des membres inférieurs. 141. 2. Lymphœdème. 148. 3. Imagerie de l'embolie pulmonaire au stade aigu et chronique. 151. 4. .. avantages de toutes les autres méthodes étude des gros vaisseaux. . et des plus petits; .. critique. - Pour la quantification des sténoses, comme pour d'autres.

Aucune étude d'action réciproque de médicament/médicament n'a été conduite pour .. et l'embolie, qui peut naître dans les vaisseaux veineux ou artériels, peuvent avoir pour résultat le flux sanguin réduit aux organes critiques ou aux extrémités. Sequelae de tels événements ont inclus thrombophlébitis veineux, embolie.

critique. ➤ Confrontation compression vasculaire / symptômes. Technique d'examen. Examen . compression artérielle. ➤ Rechercher une atteinte veineuse. ➤ Montrer des lésions associées. 70. Artères et Veines . Vaisseaux des Membres Supérieurs . Embolie récente (sur F.A.) de l'artère subclavière droite jusqu'à la.

Profil de divers médiateurs et autres agents impliqués dans l'embolie pulmonaire · 1.1.5. . subséquentes (remodelage des vaisseaux sanguins) d'une EP peuvent être . de la pression artérielle pulmonaire (PAP), i.e. une forme d'hypertension . de coagulation indésirable et/ou une thrombose veineuse périphérique (TVP).

Item 135 - Thrombose veineuse profonde et embolie pulmonaire. Item 130 - Hypertension artérielle de l'adulte. Divers. Item 274 ... Les études épidémiologiques recensent surtout les complications provoquées. I.1 MORTALITÉ DES .. L'athérome peut aussi altérer la structure pariétale du vaisseau et détruire la matrice.

arcade artérielle dorsale qui donne elle même : • Branche pour le . Étude de la morphologie des structures vasculaires . angioplastie. ▫ Ischémie critique: Chirurgie et/ou angioplastie ..

Thrombose veineuse superficielle (veine rouge, dure).

1 avr. 2009 . CRITIQUE ET PRATIQUE ... vaisseau, causant une hypoxie tissulaire et pouvant même causer .. avoir évoqué l'association entre la thrombose veineuse profonde . f HTAP (hypertension artérielle pulmonaire) et hypertro- ... Selon cette étude, un traitement en externe de l'embolie pulmonaire pourrait.

14 mars 2017 . 1ER CONGRES EUROPEEN DE THROMBOSE ET D'HEMOSTASE - LA HAYE MASTER . pour stenose carotide asymptomatique etude randomisee. . thromboemboliques veineux et des thromboses artérielles dans les essais . des antiplaquettaires - lecture critique des recommandations françaises,.

19 sept. 2017 . Thrombose veineuse profonde : prophylaxie en milieu médical : A . Situation à risque de thrombose veineuse profonde .. tout nouvel épisode thromboembolique artériel et/ou veineux Grade A ; . Études cas-témoins . Représentation en 3D d'un caillot circulant dans un vaisseau sanguin (illustration).

L'état clinique, l'aspect morphologique des vaisseaux rendent parfois difficile les . Pathologie artérielle : l'artériopathie oblitérante du sujet âgé (+) . et dominée par la gravité de la survenue d'une ischémie critique dans ces tranches d'âge. ... L'étude du réseau veineux superficiel est toujours complétée par une étude du.

Mais l'oxygénateur à bulles restait une cause majeure d'embolie gazeuse; de plus, dès que la CEC . moniteur de bulles, filtres artériels et veineux, monitoring de SaO2 et de .. Une seule étude randomisée a montré un avantage sur la mortalité et ... vaisseaux de la crosse aortique et occlure la perfusion cérébrale.

21 nov. 2013 . Quel est le traitement d'une thrombose veineuse profonde / embolie pulmonaire en . dans l'arbre artériel : des embolies pulmonaires centrales, lobaires, segmentaires et sous- . tique, de la présence de vaisseaux collatéraux, de la sévérité de . Considérations critiques sur l'étude de la littérature. 6.1.

mener à des embolies dans la circulation artérielle. Si cette obstruction survient à un endroit critique, elle pourra provoquer un . mule dans les vaisseaux veineux à l'extérieur du thorax. . Il existe avant tout des études rétrospectives. Leur.

7 avr. 2010 . l'athérome, par les modifications de la structure de la paroi artérielle qu'il entraîne ; . des jambes liée à une altération des parois constituant les vaisseaux concernés. . Les deux cas les plus critiques sont évidemment les ischémies . à une thrombose veineuse, ou dans la circulation artérielle et entraîner.

La maladie artérielle périphérique est l'athérosclérose des membres (pratiquement toujours inférieurs) cause d'ischémie. Une artériopathie périphérique légère.

Author: Émile Bertin; Category: Foreign Language - French; Length: 488 Pages; Year: 1868.

l'angiogenèse dans l'ischémie critique des membres inférieurs. sanofi-aventis.com . hc-sc.gc.ca. Inclut l'embolie pulmonaire, la thrombose veineuse profonde, la thrombose veineuse au . vaisseau, jusqu'à provoquer une insuffisance ou l'arrêt de la . NV1FGF, thérapie génique : étude de Phase III en cours chez des.

On constate que le sang remonte dans le cathéter veineux central et que la . Bien que l'embolie pulmonaire, l'hémopneumothorax ou l'insuffisance du cœur droit puisse faire augmenter la pression ... La nifédipine est un vasodilatateur artériel utilisé pour réduire la .. selon la zone alimentée par le vaisseau obstrué.

17 mars 2017 . A distance de la thrombose veineuse profonde proximale .. Séance commune avec le Groupe Français d'Études sur l'Hémostase et .. recommander chez les patients souffrant de pathologie veineuse ou artérielle ? ... Où en est la recherche dans l'ischémie critique (incluant la thérapie cellulaire) ?

Malheureusement, une étude vient de démontrer qu'effectivement, le risque de . La thrombose, c'est quand un caillot de sang se forme dans les vaisseaux.

Diagnostic positif ou d'exclusion de l'embolie pulmonaire chez les patients . soupçonne l'association d'une thrombose veineuse profonde des membres . cardiovasculaire grave, d'hypertension artérielle pulmonaire accompagnée ... La scintigraphie de perfusion repose sur l'occlusion mécanique des petits vaisseaux.

6 juil. 2016 . Traitement de la thrombose veineuse profonde (TVP) et de l'embolie .. bilirubine totale  $\geq 1,5 \times$  LSN étaient exclus des études cliniques. LIXIANA doit donc ... l'étude. 5 Extensive = impliquant plusieurs et  $>$  à 25% des vaisseaux artériels pulmonaires. ... Hémorragies majeures au niveau d'un site critique.

canal artériel, atrésie œsophage . nouvelles situations critiques . l'embolie gazeuse . vaisseaux splanchniques, cerveau . hémodynamique systémique: PIA  $<$  PVC (6-10 mmHg) : retour veineux . études cliniques difficiles à comparer.

Ont été considérées comme une thrombose veineuse profonde ou une embolie .. L'atteinte vasculaire peut toucher tous les vaisseaux quel que soit leur type, leur taille . l'atteinte artérielle, n'est pas soutenue par les études ; en revanche, même à .. récurrences, la fréquence des ischémies critiques augmentant dans une.

Une embolie est le largage de matériel dans la circulation sanguine. . Etude critique de l'embolie dans les vaisseaux veineux et . . de thrombus se détachent de leur site de formation, ils circulent dans le courant sanguin ( veineux ou artériel),

fois d'ouverture attentive et d'esprit critique : l'interrogatoire est un véritable .. douleur ; c'est par exemple le cas de la claudication intermittente artérielle et . tissulaire d'aval (artériopathies) ou d'amont (maladies veineuses), mais les vaisseaux eux- ... La thrombose veineuse profonde (TVP) est l'obstruction d'une veine.

Page 379 - des évacuations. L'état du sang expulsé, surtout quand il s'écoule d'une manière continue, fournit le principal indice pour reconnaître quelle est.

Elle peut être artérielle ou veineuse, aiguë ou chronique, occlusive ou non occlusive. . baisse en dessous de 50% du débit basal (le seuil critique de délivrance en .. L'IMA occlusive concerne l'occlusion d'un ou plusieurs vaisseaux digestifs, . Dans une étude récente portant sur une série de 64 patients avec thrombose.

vasculaires et produire une hypertension artérielle pulmonaire aiguë . L'obstruction .. ce type d'acquisition. Aucune étude à l'heure actuelle n'a évalué cette possibilité. . Recherche d'un thrombose veineuse profonde ilio-cave .. dans les vaisseaux / réaction inflammatoire .. convulsif, somnolence post critique (GCS. 7).

décrits par Virchow en 1856 : lésion de la paroi du vaisseau, stase sanguine et modification du . EP : embolie pulmonaire ; TVP : thrombose veineuse profonde. Score. Probabilité . Après migration au niveau de l'arbre artériel pulmonaire, le thrombus subit . périphériques dans l'analyse de la grande étude PIOPED.15.

RAPPEL ANATOMIQUE, LA PAROI ARTERIELLE. • INTIMA . vaisseau, en particulier de l'intima, à des agressions mécaniques, chimiques ou . Embolies de cristaux de Chl : Rupture de la plaque, contact entre le . Permet une étude morphologique, qualitative et quantitative de . critique ou avant un . Pontages Veineux.

Chez le sujet adulte et le sujet âgé: l'hypertension artérielle est le plus souvent responsable. . Elle mesure 0,5 à 2 cm, perpendiculairement à l'axe du vaisseau. ... Thrombose très fréquente qui se traduit par une claudication intermittente ou par une .. Complétée par l'étude de l'aorte abdominale et des carotides.

16 mar 2016 . Köp Tribut A L'Histoire de L'Embolie Des Arteres Vertebrales av . Etude Critique de L'Embolie Dans Les Vaisseaux Veineux Et Arteriels.

l'ischémie aiguë est due à une embolie artérielle (obstruction de l'artère due au . L'ischémie critique correspond à un stade d'ischémie permanente qui met en jeu .. susceptibles d'entraîner une claudication (maladies veineuses, musculaires, .. Un Écho-Doppler des vaisseaux du cou doit également être fait à l'occasion.

embolie veineuse passant à travers le foramen ovale) . niveau d'une bifurcation artérielle, où le vaisseau change de calibre. .. athéroscléreuse déjà sténosée de façon critique, le tableau ...



Quelques études randomisées ont démontré.

Actualités dans la prise en charge de la thrombose veineuse profonde (TVP) - Les . de la HAS - Thromboses artérielles et veineuses dans le cadre de l'assistance médicale à la . I80.2 - phlébite et thrombophlébite d'autres vaisseaux profonds des ... L'objectif de notre étude était d'analyser les pratiques diagnostiques et.

a pu être rendue responsable de thrombose veineuse compliquée d'embolie pulmonaire . Ils comportent les perturbations gazométriques artérielles et les anomalies . atrélectasies réelles par obstructions aériennes, ou bien vaisseaux distaux .. non diagnostiqué, peuvent conduire à une situation extrêmement critique.

et fournit une étude simultanée de la paroi intestinale et des structures vasculaires [2, 3]. Les embolies, sténoses ou thromboses artérielles, sont dépistées dans les territoires . Maximal en cas de surinfection pariétale ou de thrombose veineuse .. aggraver l'IIA en réduisant un débit sanguin splanchnique déjà critique.

E. L'hypercholestérolémie, le tabagisme et l'hypertension artérielle sont trois principaux . A. Le cœur et les vaisseaux peuvent être analysés sans injection intra-veineuse . C. L'étude du myocarde est meilleure qu'en tomographie .. 1 Embolie pulmonaire, 2 Récidive de la thrombose veineuse, 3 Extension de la.

19 mai 2010 . Embolie pulmonaire, angioscan, scintigraphie V/Q . FSC N; Biochimie N; gaz veineux : 7,35/35/55; .. Bien entendu, l'étude a été critiquée et les résultats ... un vaisseau. .. artères are carefully examined, can be seen in.

4 déc. 1996 . (décidualisation des fibroblastes) et sur les vaisseaux (artères spiralées). ... la dose de 0,5 mg ont montré dans les études cliniques leur capacité à sup .. veineux (phlébites, embolies pulmonaires) qu'artériel (infarctus du myocarde, ... ans dans celle de Bergkvist dont la méthodologie a été très critiquée.

prothétique utilisé (autogreffe veineuse ou artérielle ou matériel synthétique, PTFE ou . proximale des vaisseaux, partie proximale de l'artère ou de la veine . mode B et une étude fonctionnelle grâce aux différents modes Doppler (doppler pulsé .. membre supérieur, de sténose ou de thrombose veineuse centrale.

Thrombose anévrisme 40% (associé à ischémie . Aucune étude significative sur le sujet .

Thrombolyse intra-artérielle: Aucun lit distal, multiples embolies dans lit distal, Non recommandé si 1 vaisseau distal et bon conduit veineux car .. collatérales vasculaires dans la région; information critique pour s'assurer d'une.

Voir également : THROMBOSE VEINEUSE PROFONDE DES MEMBRES . du sang, directement accessibles au biologiste, et plus particulièrement à l'étude des . en dessous d'un seuil critique par plusieurs mécanismes inhibiteurs dont les . veineuses profondes, ce déficit peut causer des thromboses artérielles. Ici aussi.

Pathologie pulmonaire embolique Définition Embolie pulmonaire : migration dans . du vaisseau Embolie pulmonaire chronique avec obstruction artérielle totale et .. acquisition à visée artérielle pulmonaire trop précoce pour l'étude veineuse ... post critique (GCS 7) • Pas de désaturation, hémodynamique stable Embolie.

15 nov. 2013 . Cette vasculite peut toucher les vaisseaux de toutes tailles (artères de petit, moyen et grand . En Suisse Romande, l'incidence a été évaluée dans une étude à 0.65 .. La lésion principale est une vasculite artérielle et veineuse avec des . atteinte du parenchyme cérébral, thrombose veineuse centrale,.

Typiquement, la thrombose artérielle se forme dans un vaisseau à débit élevé et se . quasi-formelle la suspicion de thrombose veineuse ou d'embolie pulmonaire. .. Plusieurs études ont montré que un taux normal de D-Dimère peut permettre d'exclure le .. Au dessus de ce seuil critique, les chaînes d'héparine inhibent.

Étude Critique de l'Embolie dans les Vaisseaux Veineux Et Artériels . anniversaire, la théorie de l'embolie fit sa première apparition dans le monde scientifique.

Köp boken Pronostic de l'Embolie pulmonaire en Afrique subsaharienne av Christophe . Etude Critique De L'embolie Dans Les Vaisseaux Veineux Et Artériels.

10 mai 2016 . Un accident vasculaire cérébral (AVC) ischémique artériel consiste en une . induite par une diminution brutale et critique de l'apport sanguin en oxygène. .. Le diamètre des vaisseaux atteints dépend du type de vasculite. ... En outre, il peut montrer des signes indirects de thrombose veineuse et poser.

Dans les thromboses veineuses, des pores se produisent entre les cellules . de fibrine protégeant l'endothélium ne semble pas pouvoir être confirmé par l'étude des . veineuse ou artérielle (phlébites, embolie pulmonaire, certains troubles du .. progressive des vaisseaux par 'athérosclérose et la thrombose est critique.

7 janv. 2014 . Branger et Eckmann (1999) servant de base à cette étude. Je remercie . veineux ou sur le versant artériel du système circulatoire. Un . 2) Embolies artérielles : plus de 30% des patients sains ont un foramen .. mais il est critiqué à cause d'une recompression avec un mélange .. vaisseaux sanguins.

28 aug 2012 . Köp L'Embolie Pulmonaire Fibrino-Cruorique av Mabrouk Bahloul på Bokus.com . Etude Critique de L'Embolie Dans Les Vaisseaux Veineux Et Arteriels . éléments: l'importance de l'obstruction artérielle pulmonaire et l'état.

Ischémie critique : c'est le profil . Embolie artérielle sur artères saines, le plus souvent fémoro-poplitée, . Car il s'agit de vaisseaux de petit calibre, dont la lumière et la paroi sont . avec retour veineux précoce gênant l'étude des artères.

21 sept. 2009 . Étude critique de l'embolie dans les vaisseaux veineux et artériels, par Émile Bertin,. -- 1869 -- livre.

La thrombose veineuse profonde et l'embolie pulmonaire constituent les deux . Sur la base de ces études sont apparus progressivement des algorithmes de prise .. en dessous d'un seuil critique (en général 500 µg/L), dépendant du test utilisé. .. des ultrasons (kyste poplité, déchirure musculaire, anévrisme artériel etc.).

moins 40 mmHg de la pression artérielle systolique par rapport à sa . thrombose veineuse des membres inférieurs peut orienter le diagnostic .. intensifs, même si son état n'est pas jugé critique, car l'ag- gravation . ou ponction d'un vaisseau non compressible de moins de 10 jours. ■ Accident .. Dans une étude,5 il est.

patiente, notamment ses facteurs de risque de thrombo-embolie veineuse (TEV), . le vagin n'est pas critique pour l'efficacité contraceptive de l'anneau (voir ... Thrombo-embolie artérielle – présence ou antécédents de thrombo-embolie . CHC dans d'autres vaisseaux sanguins, p. ex. les veines et artères hépatiques,.

